

TIGULLIO Il Congresso Nazionale di 2024 ARITMOLOGIA

16-17 Aprile Sestri Levante (GE)

Presidente del Congresso

Guido Parodi, Lavagna

Comitato Scientifico


Paolo Donateo, Lavagna (*Responsabile Scientifico*)

Roberto Maggi, Lavagna

Sede Congressuale

Hotel Vis a Vis ****

Sestri Levante



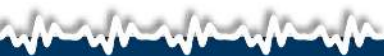Un caso insolito di sincope

Dr. Jacopo Senes

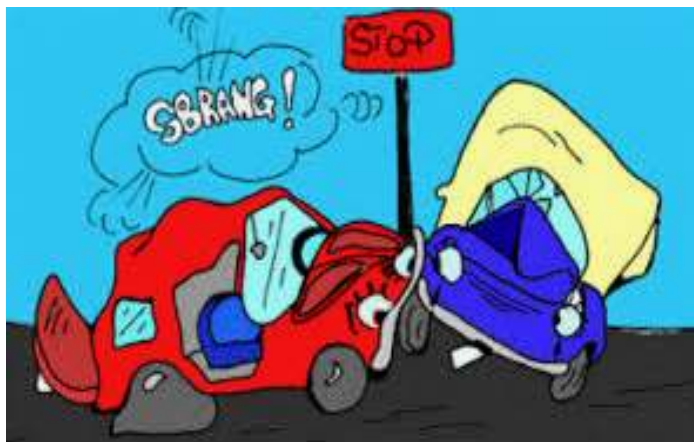*S.C. Cardiologia e UTIC - Dipartimento Cardiologico e dell'Emergenza Urgenza
(DEA)*

Direttore: Prof. Guido Parodi

- 42 anni
- Maschio
- Buona salute
- Non in terapia farmacologica



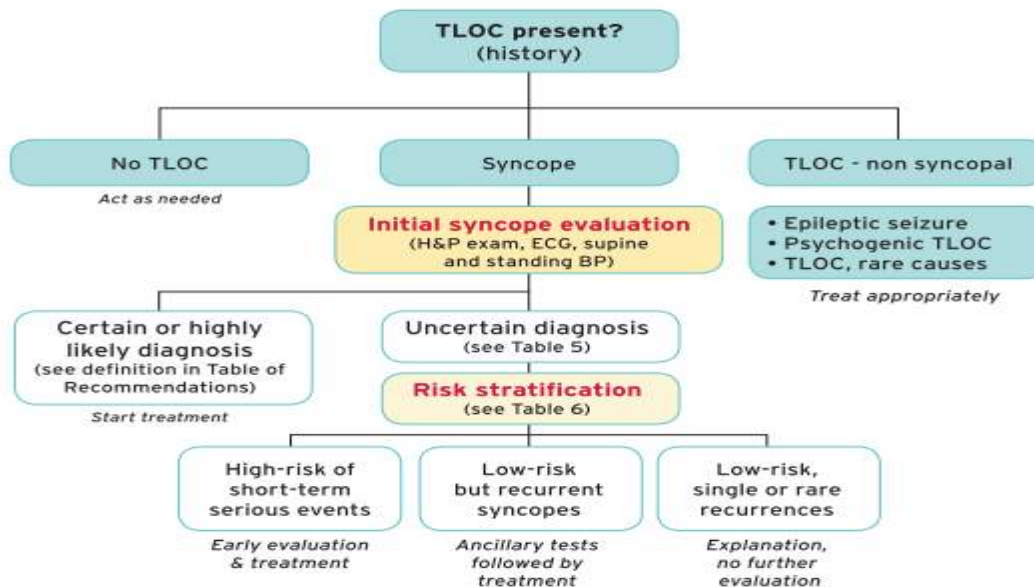
Primo contatto medico



Accertamenti iniziali

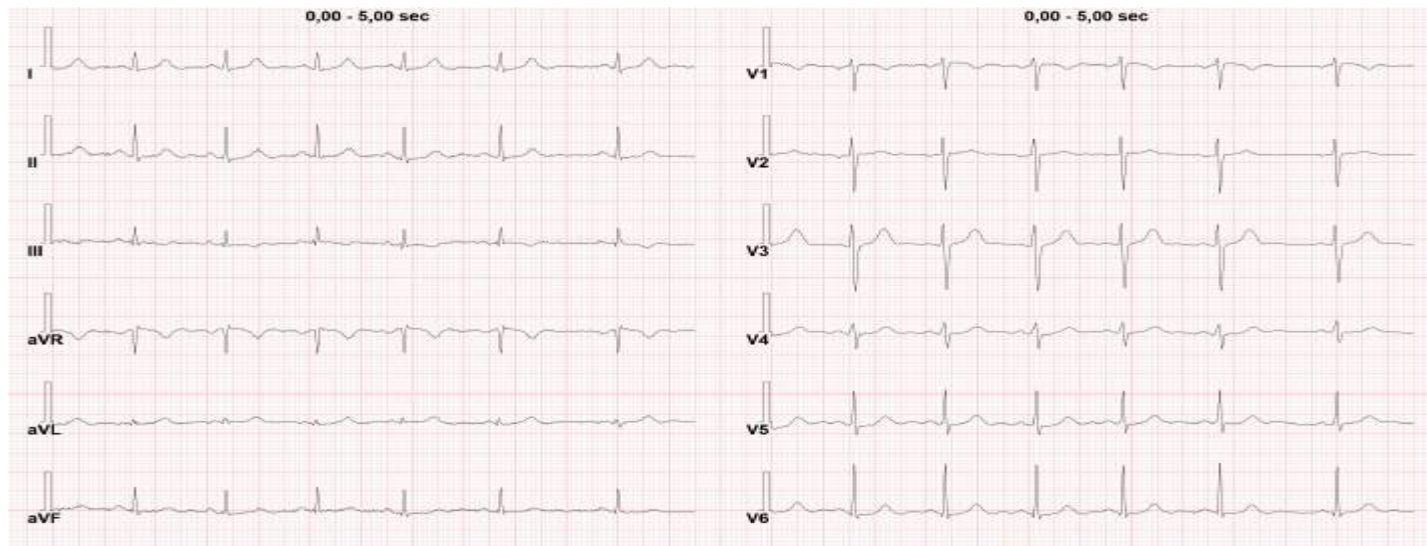
- ECG
- Ecocardiogramma
- TC encefalo smdc
- Doppler TSA
- Doppler transcranico

Presentation of patient with probable TLOC
 (may include ambulance or referral data)



2018 ESC Guidelines on Syncope

Elettrocardiogramma



Caratteristiche episodi

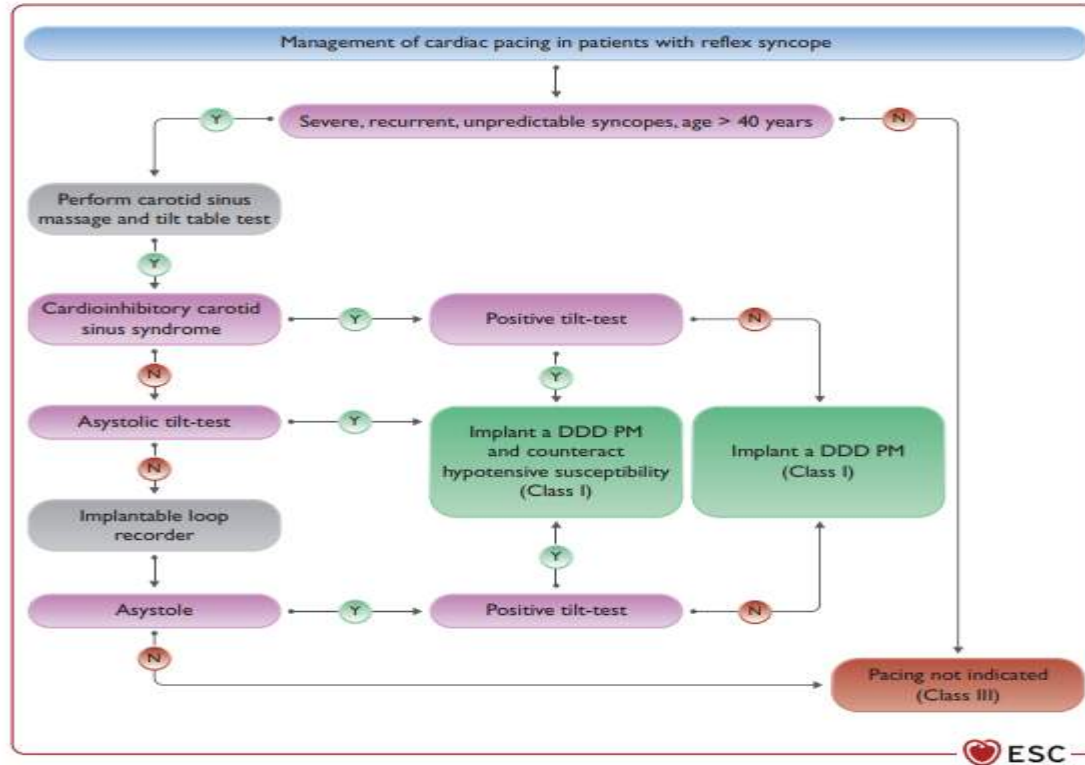
- Almeno due episodi sincopali:
 - uno da seduto
 - alla guida del veicolo
- 3-4 presincopi comparse in ortostatismo

Caratteristiche episodi

- Prodromi fugaci
- Rapida ripresa di coscienza
- Assenza di periodo post-critico

Primo studio sincope

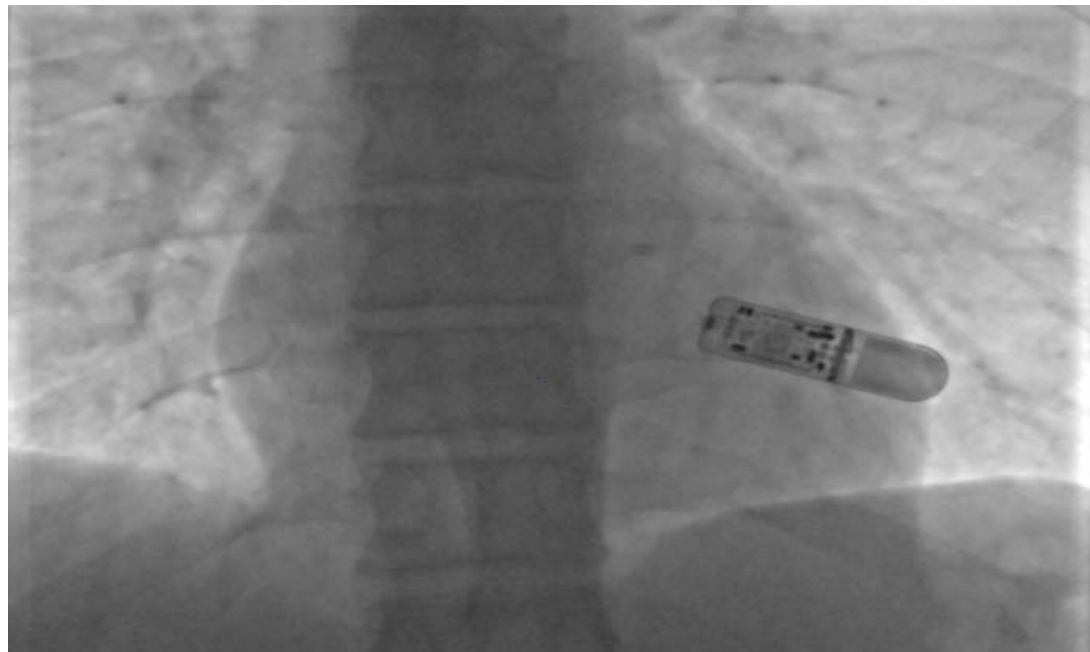
- Normoreflessia senocarotidea
- Assenza di ipotensione ortostatica precoce
- Tilt test negativo
- Test adenosina negativo



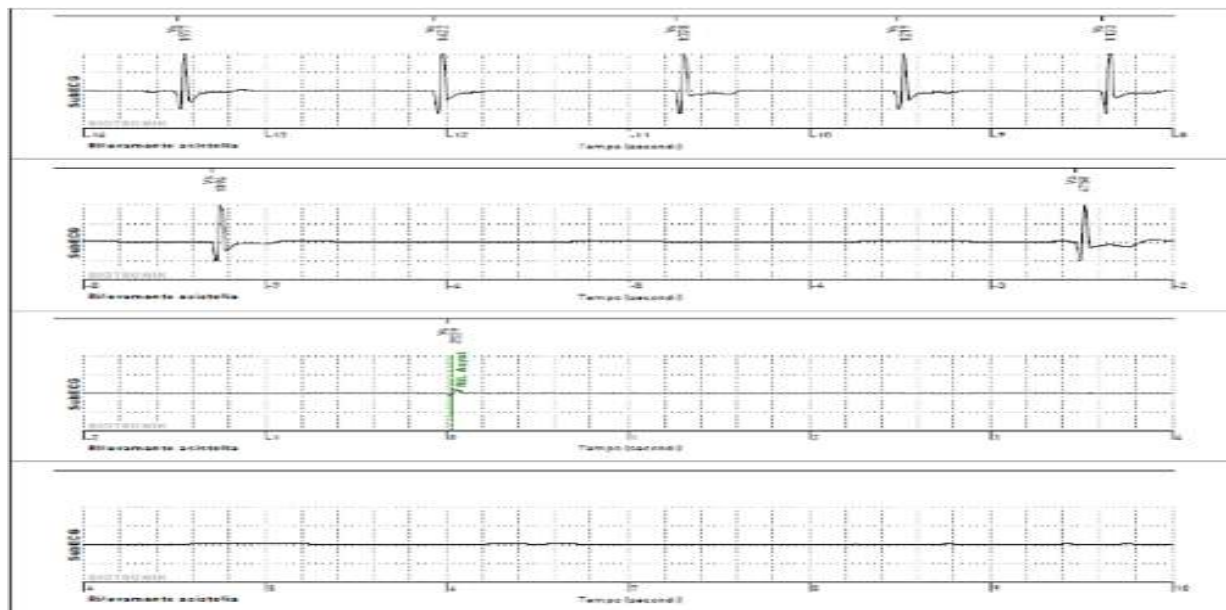
2021 ESC Guidelines on cardiac pacing and cardiac resynchronization therapy

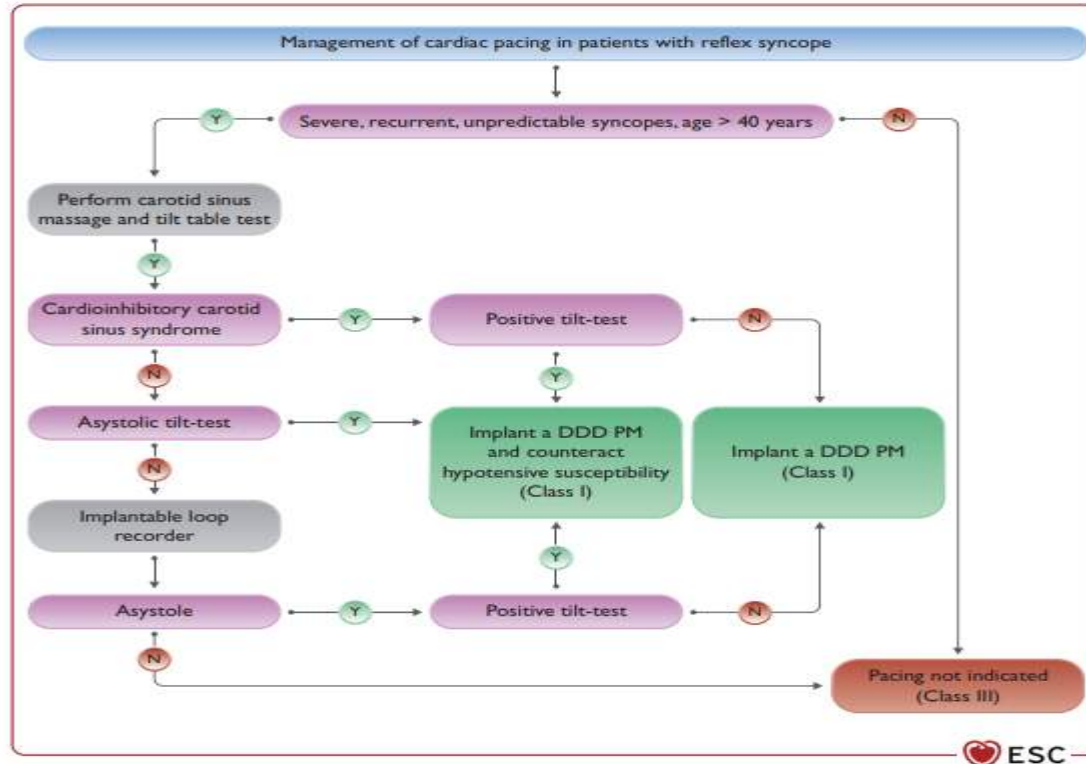
2019

- Possibili sincopi adenosino-mediate
- Avviata Teofillina(300mg 1 cpx2), poi autosospesa



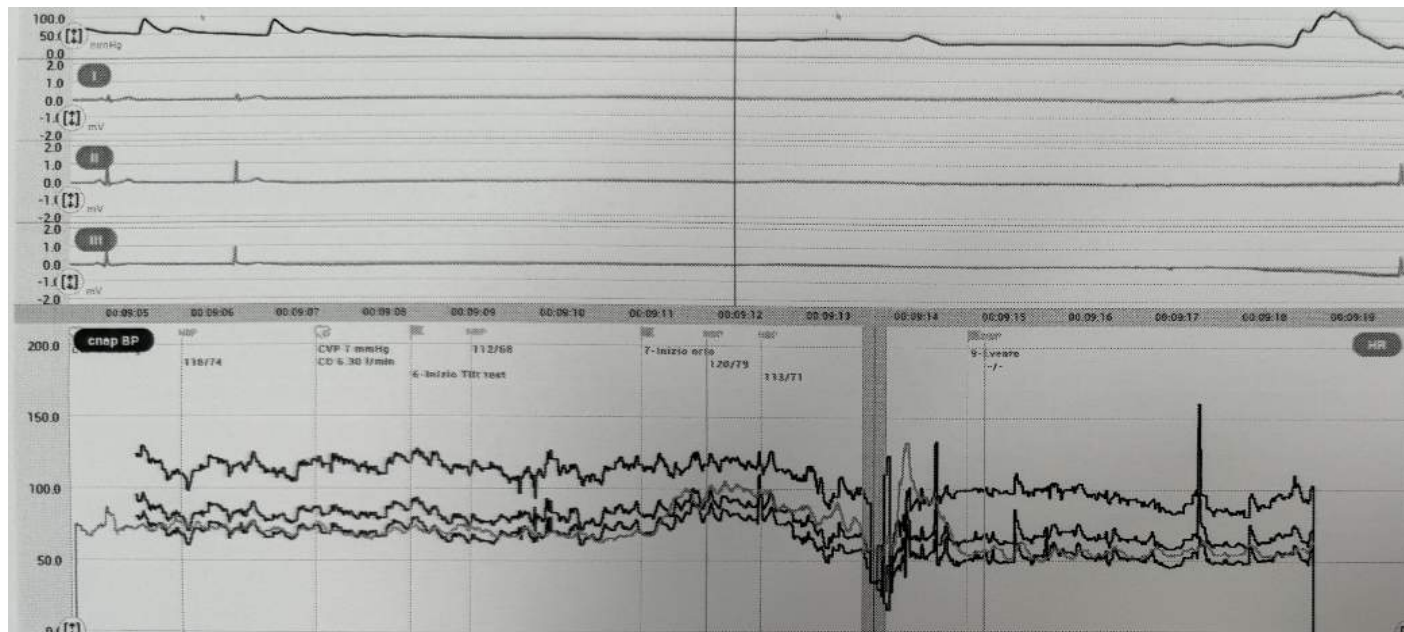
2021





2021 ESC Guidelines on cardiac pacing and cardiac resynchronization therapy

Secondo studio sincope



Terapia

- Terapia proposta dal nostro Centro-->Cardioneuroablazione
- (Impianto di pacemaker bicamerale (DDD/CLS))

Problema risolto?

- Persistenza degli episodi
- Comparsa anche di un'ipotensione ortostatica precoce invalidante
- Diagnosi di Parkinson

Conclusioni

- Le sincopi riflesse hanno generalmente caratteristiche benigne, specialmente in soggetti giovani e con prodromi
- Quadri dubbi o misti devono anche far sospettare qualche patologia sottostante